

Envenenamento grave pelo escorpião *Tityus obscurus* Gervais, 1843

Severe envenomation by *Tityus obscurus* Gervais, 1843

Envenenamiento grave por el escorpión *Tityus obscurus* Gervais, 1843

Pedro Pereira de Oliveira Pardal

Centro de Informações Toxicológicas de Belém, Hospital Universitário João de Barros Barreto, Núcleo de Medicina Tropical, Faculdade de Medicina, Universidade Federal do Pará, Belém, Pará, Brasil

Maria Apolônia da Costa Gadelha

Centro de Informações Toxicológicas de Belém, Hospital Universitário João de Barros Barreto, Núcleo de Medicina Tropical, Faculdade de Medicina, Universidade Federal do Pará, Belém, Pará, Brasil

Marcos Murilo Gama Ortiz Menezes

Centro de Informações Toxicológicas de Belém, Hospital Universitário João de Barros Barreto, Núcleo de Medicina Tropical, Faculdade de Medicina, Universidade Federal do Pará, Belém, Pará, Brasil

Rodolfo Santos Malheiros

Centro de Informações Toxicológicas de Belém, Hospital Universitário João de Barros Barreto, Núcleo de Medicina Tropical, Faculdade de Medicina, Universidade Federal do Pará, Belém, Pará, Brasil

Edna Aoba Yassui Ishikawa

Laboratório de Biologia Molecular, Núcleo de Medicina Tropical, Universidade Federal do Pará, Belém, Pará, Brasil

Maria Denise Gouveia Gabriel

Hospital Universitário João de Barros Barreto, Universidade Federal do Pará, Belém, Pará, Brasil

RESUMO

Relato de caso de envenenamento em menor de idade, causado pela picada do escorpião *Tityus obscurus* Gervais, 1843, no Município de Igarapé-Miri, região nordeste do Estado do Pará, Brasil, apresentando sintomatologia no local da lesão como dor, eritema e edema, e como manifestações sistêmicas, sonolência, alucinações, taquipneia, taquicardia, prostração, sudorese profusa, sialorreia intensa, vômitos frequentes e incoercíveis o que demonstra gravidade. Foi tratado com soroterapia antiescorpiônica e suporte clínico, obtendo boa evolução clínica. Os exames laboratoriais mostraram alterações das enzimas dos músculos esqueléticos e não do miocárdio. Esse é o primeiro relato de um acidente grave por essa espécie de escorpião na Região Amazônica.

Palavras-chave: Escorpionismo; Envenenamento; *Tityus obscurus*; Amazônia.

INTRODUÇÃO

O escorpionismo é um problema de saúde pública em várias partes do mundo. Segundo Chippaux e Goyffon¹, cerca de 2,3 bilhões de pessoas vivem em áreas de risco, com 1,2 milhões de acidentes anuais, sendo a América do Sul uma das regiões. A fauna mundial de escorpiões é constituída por 18 famílias, com cerca de 1.947 espécies², porém, 30 espécies são consideradas potencialmente perigosas para os seres humanos.

No Brasil, os escorpiões de importância médica são o *Tityus serrulatus* Lutz-Mello, 1922, *T. bahiensis* Perty, 1830, *T. stigmurus* Thorell, 1877 e *T. obscurus*

Gervais, 1843. Os acidentes mais graves estão relacionados à espécie *T. serrulatus*, de ocorrência nas Regiões Sul, Sudeste e Nordeste do País^{3,4,5,6}, principalmente em crianças⁷. Na Amazônia, destaca-se a espécie *T. obscurus*^{8,9,10}.

A peçonha do *T. obscurus* estudada até o momento tem demonstrado a existência de pelo menos 102 componentes peptídicos¹¹, destes somente 18 estruturas primárias completas são conhecidas. Três deles são toxinas específicas para canais de K⁺ e 15 atuam em canais para Na⁺¹². Estas neurotoxinas são peptídeos de baixo peso molecular que especificamente modulam a permeabilidade de vários canais iônicos de células excitáveis e não excitáveis¹³, responsáveis pelos sintomas dos envenenados, sendo que a gravidade do envenenamento depende da quantidade de peçonha inoculada e dos mediadores químicos liberados. No Brasil⁴, os critérios de gravidade são classificados em (i) leves: dor e parestesia local; (ii) moderados: náuseas, vômitos, sudorese e sialorreia discreta, agitação, taquicardia e taquipneia; e (iii) graves: além dos sintomas anteriores, apresenta uma ou mais manifestações podendo ser vômitos profusos

Correspondência / Correspondence / Correspondencia:

Pedro Pereira de Oliveira Pardal
Hospital Universitário João de Barros Barreto, Centro de Informações Toxicológicas
Rua dos Mundurucus, 4487. Bairro: Guamá
CEP: 66070-000 Belém-Pará-Brasil
Tel.: (91) 3249-6370
E-mail: pepardal@ufpa.br

e incoercíveis, sudorese profusa, sialorreia intensa, prostração, convulsão, coma, bradicardia, insuficiência cardíaca, edema pulmonar agudo e choque cardiogênico.

O *T. obscurus*, sinônimo sênior de *T. paraensis* Kraepelin, 1896 e de *T. cambridgei* Pocock, 1897, está incluído no grupo dos *T. asthenes* Pocock, 1893¹⁴, é o de maior importância médica na Região Amazônica, conhecido como escorpião preto¹⁰. Relatos sobre o escorpionismo por esta espécie são raros. A primeira descrição foi a de Martins et al⁸, que mostraram 61 casos de escorpionismo em Belém, no Estado do Pará, com quatro espécimes agressoras identificadas como *T. obscurus*; enquanto Pardal et al⁹, em Santarém, descreveram 72 envenenamentos por esta espécie, todos considerados leves ou moderados, o que difere do *T. serrulatus* que mais causa óbito no Brasil^{3,7}.

Este trabalho relata um caso grave de envenenamento pelo *T. obscurus*, ocorrido na região nordeste do Pará.

RELATO DO CASO

Menor de 7 anos de idade, sexo masculino, foi envenenado por escorpião preto, no pé direito, no quintal de sua residência na Cidade de Igarapé-Miri (1°58'37"S e 48°57'34"W), região nordeste do Estado do Pará, Amazônia brasileira (Figura 1), no dia 31 de março de 2012, às 15 h, aproximadamente. O aracnídeo foi identificado posteriormente no Laboratório de Entomologia Médica e Animais Peçonhentos do Núcleo de Medicina Tropical da Universidade Federal do Pará (NMT/UFGPA) como *T. obscurus* (Figura 2). Imediatamente, o menor declarou dor e surgiram eritema e edema discretos no local da picada. Após alguns minutos, apresentou sudorese e vômitos que se intensificaram com o passar das horas. Foi levado ao posto de saúde, onde os profissionais de saúde local realizaram medicação analgésica e antiemética cerca de 1 h após o acidente. Em seguida, foi encaminhado para o Hospital Pronto Socorro Municipal Mario Pinotti, em Belém, distante 120 km da Cidade de Igarapé-Miri, onde deu entrada na emergência 7 h após o envenenamento, apresentando sonolência, taquipneia, taquicardia, sudorese profusa, sialorreia intensa, vômitos frequentes e incoercíveis, prostração e alucinações. O Centro de Informações Toxicológicas de Belém foi contatado e os médicos deste serviço, por se tratar de envenenamento grave, orientaram a conduta de 20 mL do soro antiescorpiônico intravenoso, sintomáticos, suporte de vida e observação em unidade de tratamento intensivo (UTI). No dia seguinte, o paciente foi encaminhado para o Hospital Universitário João de Barros Barreto (HUJBB), onde ficou internado em UTI por dois dias, sendo realizado eletrocardiograma, o qual mostrou taquicardia sinusal, e exames laboratoriais (Quadros 1 e 2). Em seguida, foi transferido para a enfermaria para acompanhamento clínico e com evolução clínica satisfatória, com normalização dos parâmetros laboratoriais e eletrocardiográficos, recebendo alta hospitalar no dia 4 de abril de 2012.

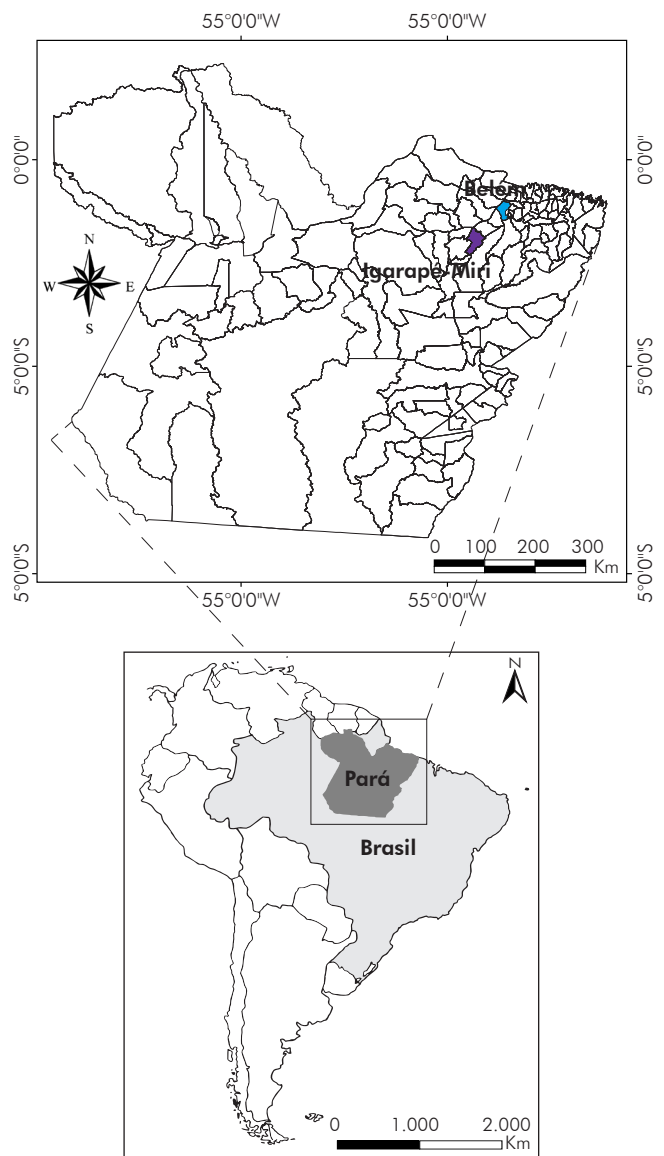


Figura 1 – Mapa do Estado do Pará localizando o Município de Igarapé-Miri, local do atendimento inicial, e Belém, local do atendimento hospitalar



Foto: Pedro Pardal

Figura 2 – *Tityus obscurus* Gervais, 1843, macho, responsável pelo acidente

Quadro 1 – Exames laboratoriais realizados no HUIBB/UFPA

Gasometria	pH = 7.510 (7.34-7.44)	pCO ₂ = 22,7 (35-45 mmHg)	pO ₂ = 69,1 (75-100 mmHg)	HCO ₃ = 18.0 (22-26 mmol/L)	BE = -3 (-2 +2 mmol/L)
Coagulação	TC = 5 (5-10 min)	TP = 15.4 (11.5-13.5 s)	TAP = 66% (> 70%)	-	-
Função renal	Ureia = 25 (10-40 mg/dL)	Creatinina = 0,7 (0,4-1,2 mg/dL)	-	-	-
Enzima muscular	CPK = 8.130 (< 171 UI/mL)	CK-MB = 186 (0-24 UI/mL)	AST = 341 (5-34 UI/mL)	-	-
Ionograma	K = 3,3 (3,5-5,5 mmol/L)	Na = 140 (130-146 mmol/L)	Ca = 8,1 (8,4-10,1 mg/dL)	Cl = 113 (96-105 mmol/L)	Lactato = 1,4 (0,5-1,6 mmol/L)

Quadro 2 – Hemograma realizado no HUIBB/UFPA

Hemograma	Resultados	Valor de referência
Hemácias x10 ¹² /L	4,27	4,4-5,9
Hemoglobina g/dL	10,6	13,8-18,0
Hematócrito %	31,7	35-47
Leucócitos x10 ⁹ /L	14.300	5.000-10.000
Neutrófilos x10 ⁹ /L	11.983	1.850-7.000
Segmentados x10 ⁹ /L	11.697	2.000-7.500
Eosinófilos x10 ⁹ /L	10	50-600
Basófilos x10 ⁹ /L	135	0-50
Linfócitos x10 ⁹ /L	1.855	1.000-5.000

DISCUSSÃO

Na Amazônia brasileira, os escorpiões de importância médica são o *T. metuendus*, *T. silvestris* e o *T. obscurus*¹⁰, sendo este último o maior responsável pelos envenenamentos na região^{8,9}. Este trabalho registra um caso comprovado de envenenamento grave por *T. obscurus* na região nordeste do Estado do Pará, com sintomatologia autonômica, cardiológica e neurológica semelhantes às encontradas nas outras regiões do País causadas pelo *T. serrulatus* e *T. bahiensis* em São Paulo e Minas Gerais^{3,7,15}, *T. stigmurus* na Bahia¹⁶, *T. pusillus* em Pernambuco¹⁷ e em outros países como no México pelos *Centruroides*¹⁸, no Irã pelo *Hemiscorpius lepturus*¹⁹ e na Colômbia pelo *T. asthenes*²⁰; porém, a espécie do relato na área oeste do Pará, causa manifestações neurológicas diferenciadas, onde se destacam mioclonias, disartrias, dismetria e ataxia de marcha, não encontrados neste caso⁹, o que também foi observado na Guiana Francesa²¹.

A sintomatologia e gravidade dos envenenamentos dependem da espécie do escorpião, composição e quantidade da peçonha inoculada e dos mediadores

químicos liberados¹, sendo classificados no Brasil em leves, moderados e graves⁴. Nishikawa et al²², em estudo experimental, mostraram que a peçonha do *T. obscurus* tem menor toxicidade, quando comparada aos outros venenos de escorpiões brasileiros, como *T. bahiensis*, *T. stigmurus* e *T. serrulatus*, sendo este último incriminado como o mais perigoso de todos, principalmente nos extremos das faixas etárias^{4,7}.

No Brasil, a presença de prostração, vômitos frequentes e incoercíveis, sudorese profusa e sialorreia intensa caracterizam caso grave⁴, como observado neste relato. Este é um caso comprovado de envenenamento por *T. obscurus*, com quadro clínico considerado grave na Região Amazônica, em criança menor de idade e com evolução favorável. Nishikawa et al²², em estudo experimental, mostraram que a peçonha desta espécie está entre as moderadamente tóxicas do Brasil, em concordância com o relato e o escorpionismo encontrado por Pardal et al⁹ no Estado do Pará, cuja gravidade variou de leve a moderada. Outros estudos mostraram que o envenenamento por *T. obscurus* não causa êxito letal^{8,9} e nem hipoxemia²¹.

As alterações laboratoriais encontradas foram semelhantes a outros envenenamentos por escorpiões^{3,20}. Contudo, as alterações mais evidentes foram hematológicas e das enzimas musculares CPK, CK-MB e AST. A literatura tem mostrado que o trauma agudo causado pelo envenenamento por escorpião é causa constante de leucocitose, como os encontrados por Mohamed et al²¹ na Guiana Francesa entre vítimas de *T. obscurus*; Amaral et al²³, em Minas Gerais, pelo *T. serrulatus*; e Jalali et al²⁴, no Iran, pelo *Hemiscorpius lepturus*. Entretanto, os níveis das enzimas musculares mostraram-se elevados, porém, a relação entre CPK e CK-MB é inferior a 5% (2,29%) e AST não alcançou dez vezes o limite superior normal²⁵, o que sugeriu uma lesão dos músculos esqueléticos e não do miocárdio, no qual os efeitos são atribuídos à ação das catecolaminas ou da peçonha sobre as fibras musculares e ação das citocinas que podem agir isolada ou simultaneamente^{26,27}. Amaral et al²³ encontraram CPK entre 20 e 2.830 UI/L no envenenamento pelo *T. serrulatus*, enquanto Cupo e Hering²⁸, no escorpionismo grave, mostraram que a CK-MB variou de 20 a 170 UI/L, com alterações eletrocardiográficas em todos.

O tratamento do caso baseou-se no suporte clínico e na administração do antiveneno escorpiônico específico brasileiro, obtido a partir de plasma de cavalos imunizados com os venenos de *T. serrulatus* e tem sido utilizado de forma eficaz para o tratamento de escorpionismo humano por *T. serrulatus* e de outras espécies, tais como *T. stigmurus* e *T. bahiensis*^{3,4,16}. Estudo recente no Estado do Pará, na Amazônia brasileira, mostra que o antiveneno de *T. serrulatus* pode

ser utilizado com sucesso contra *T. obscurus*²⁹, o que foi observado no presente caso, tendo o paciente evoluído para cura sem complicações, mesmo o antiveneno tendo sido administrado após 7 h do envenenamento.

CONCLUSÃO

O relato apresenta um caso de escorpionismo em criança, causado pelo *T. obscurus*, classificado como grave pela presença de prostração, vômitos frequentes e incoercíveis, sudorese profusa e sialorreia intensa, cujos exames laboratoriais mostraram elevação de enzimas dos músculos esqueléticos e não do miocárdio, leucocitose e taquicardia sinusal no eletrocardiograma. Apesar do tratamento soroterápico e de suporte clínico terem sido realizados após 7 h do envenenamento, o paciente apresentou evolução para cura clínica. Os autores ressaltaram a importância da soroterapia o mais precoce possível.

ASPECTOS ÉTICOS

Este estudo foi aprovado pelo Comitê de Ética em Pesquisa do HUJBB/UFGA, parecer nº 488.704/2013.

CONFLITO DE INTERESSES

Os autores declararam não haver interesses conflitantes.

AGRADECIMENTOS

Os autores agradecem ao dr. John Coelho do Laboratório de Entomologia Médica e Animais Peçonhentos do Núcleo de Medicina Tropical da UFGA, pela identificação do espécime estudado.



Severe envenomation by *Tityus obscurus* Gervais, 1843

ABSTRACT

Case report of envenomation on a minor, has caused by the stinging of a scorpion, *Tityus obscurus* Gervais, 1843, in the City of Igarapé-Miri, Northeast of Pará State, Brazil, with local symptoms such as pain, erythema and edema, and systemic symptoms such as somnolence, hallucinations, tachypnea, tachycardia, prostration, diaphoresis, intense sialorrhea and frequent and uncontrollable vomiting evincing its severity. The patient was treated with scorpion antivenin and clinical support, having satisfactory clinical evolution. The laboratory tests show changes in skeletal muscle enzymes and rather than myocardium. This is the first case report of a severe accident with this scorpion species in the Amazon Region.

Keywords: Scorpionism; Poisoning; *Tityus obscurus*; Amazon.

Envenenamiento grave por el escorpión *Tityus obscurus* Gervais, 1843

RESUMEN

Relato de caso de envenenamiento en un menor de edad, causado por la picada del escorpión *Tityus obscurus* Gervais, 1843, en el Municipio de Igarapé-Miri, región nordeste del Estado de Pará, Brasil, presentando sintomatología en el local de la lesión, dolor, eritema y edema, y como manifestaciones sistémicas, somnolencia, alucinaciones, taquipnea, taquicardia, postración, sudoración profusa, sialorreia intensa, vômitos frecuentes e incoercibles lo que demuestra gravedad. Fue tratado con suero terapia antiescorpiónica y apoyo clínico, teniendo una buena evolución clínica. Los análisis de laboratorio muestran alteraciones de las enzimas de los músculos esqueléticos y no del miocardio. Ese es el primer relato de un accidente grave por esa especie de escorpión en la Región Amazónica.

Palabras clave: Escorpionismo; Envenenamiento; *Tityus obscurus*; Amazonía.



REFERÊNCIAS

- 1 Chippaux JP, Goyffon M. Epidemiology of scorpionism: a global appraisal. *Acta Trop*. 2008 Aug;107(2):71-9.
- 2 Prendini L. Order scorpiones C.L. Koch, 1850. In: Zhang Z-Q, editors. *Animal biodiversity: an outline of higher-level classification and survey of taxonomic richness*. Zootaxa. 2011 Dec;3148 Spec No:115-7.
- 3 Bucaretychi F, Baracat ECE, Nogueira RJN, Chaves A, Zambrone FAD, Fonseca MRCC, et al. A comparative study of severe scorpion envenomation in children caused by *Tityus bahiensis* and *Tityus serrulatus*. *Rev Inst Med Trop S Paulo*. 1995 Jul-Aug;37(4):331-6.
- 4 Fundação Nacional de Saúde (BR). *Manual de diagnóstico e tratamento de acidentes por animais peçonhentos*. 2. ed. Brasília: Ministério da Saúde; 2001.
- 5 Soares MRM, Azevedo CS, De Maria M. Scorpionism in Belo Horizonte, MG: a retrospective study. *Rev Soc Bras Med Trop*. 2002 Jul-Aug;35(4):359-63.
- 6 Santos PLC, Martins FJ, Vieira RCPA, Ribeiro LC, Barreto BB, Barbosa NR. Characteristics of scorpion stings in Juiz de Fora-MG. *Rev APS*. 2010 Apr-Jun;13(2):164-9.
- 7 Guerra CMN, Carvalho LFA, Colosimo EA, Freire HBM. Análise de variáveis relacionadas à evolução letal do escorpionismo em crianças e adolescentes no Estado de Minas Gerais no período de 2001 a 2005. *J Pediatr*. 2008 nov-dez;84(6):509-15.
- 8 Martins MA, Barradas L, Silva RHV, Pardal PPO. Clinical epidemiological study of accidents by scorpions attended in João de Barros Barreto Universitarian Hospital from January to December, 1996. *Rev Para Med*. 2002 Jan-Apr;16(1):34-8.
- 9 Pardal PPO, Castro LC, Jennings E, Pardal JSO, Monteiro MRCC. Epidemiological and clinical aspects of scorpion envenomation in the region of Santarém, Pará, Brazil. *Rev Soc Bras Med Trop*. 2003 May-Jun;36(3):349-53.
- 10 Ministério da Saúde (BR). *Secretaria de Vigilância em Saúde. Manual de controle de escorpiões*. Brasília: Ministério da Saúde; 2009. (Série B. Textos básicos de saúde).
- 11 Batista CVF, Del Pozo L, Zamudio FZ, Contreras S, Becerril B, Wanke E, et al. Proteomics of the venom from the Amazonian scorpion *Tityus cambridgei* and the role of pralines on mass spectrometry analysis of toxins. *J Chromatogr B*. 2004 Apr;803(1):55-66.
- 12 Guerrero-Vargas JÁ, Mourão CB, Quintero-Hernández V, Possani LD, Schwartz EF. Identification and phylogenetic analysis of *Tityus pachyurus* and *Tityus obscurus* novel putative Na⁺-channel scorpion toxins. *PLoS One*. 2012 Feb;7(2):e30478.
- 13 Possani LD, Merino E, Corona M, Bolívar F, Becerril B. Peptides and genes coding for scorpion toxins that affect ion channels. *Biochimie*. 2000 Sep-Oct;82(9-10):861-8.
- 14 Lourenço WR, Leguin E. The true identity of *Scorpion (Atreus) obscurus* Gervais, 1843 (Scorpiones, Buthidae). *Euscorpis*. 2008 Dec;75:1-11.
- 15 Von Eickstedt VRD, Ribeiro LA, Candido DM, Albuquerque MJ, Jorge MT. Evolution of scorpionism by *Tityus bahiensis* (Perty) and *Tityus serrulatus* Lutz and Mello and geographical distribution of the two species in the state of São Paulo - Brazil. *J Venom Anim Toxins*. 1996;2(2):92-105.
- 16 Lira-da-Silva RM, Amorim AM, Brazil TK. Envenomation by *Tityus stigmurus* (Scorpiones; Buthidae) in Bahia, Brazil. *Rev Soc Bras Med Trop*. 2000 May-Jun;33(3):239-45.
- 17 Albuquerque CMR, Porto TJ, Amorim MLP, Santana Neto PL. Escorpionismo por *Tityus pusillus* Pocock, 1893 (Scorpiones; Buthidae) no Estado de Pernambuco. *Rev Soc Bras Med Trop*. 2009 mar-abr;42(2):206-8.
- 18 Chowell G, Díaz-Dueñas P, Bustos-Saldaña R, Mireles AA, Fet V. Epidemiological and clinical characteristics of scorpionism in Colima, Mexico (2000–2001). *Toxicon*. 2006 Jun;47(7):753-8.
- 19 Pipelzadeh MH, Jalali A, Taraz M, Pourabbas R, Zaremirakabadi A. An epidemiological and a clinical study on scorpionism by the Iranian scorpion *Hemiscorpius lepturus*. *Toxicon*. 2007 Dec;50(7):984-92.
- 20 Gómez JP, Quintana JC, Arbeláez P, Fernández J, Silva JF, Barona J, et al. Picaduras por escorpión *Tityus asthenes* en Mutatá, Colombia: aspectos epidemiológicos, clínicos y toxicológicos. *Biomedica*. 2010 mar;30(1):126-39.
- 21 Benmosbah M, Guegueniat P, Mayence C, Egmann G, Narcisse E, Gonon S, et al. Epidemiological and clinical study on scorpionism in French Guiana. *Toxicon*. 2013 Oct;73:56-62.
- 22 Nishikawa AK, Caricati CP, Lima MLSR, Santos MC, Kipnis TL, Eickstedt VRD, et al. Antigenic cross-reactivity among the venoms from several species of Brazilian scorpions. *Toxicon*. 1994 Aug;32(8):989-98.

- 23 Amaral CFS, Rezende NA, Freire-Maia L. Acute pulmonary edema after *Tityus serrulatus* sting in children. *Am J Cardiol*. 1993 Jan;71(2):242-5.
- 24 Jalali A, Pipelzadeh MH, Sayedian R, Rowan EG. A review of epidemiological, clinical and in vitro physiological studies of envenomation by the scorpion *Hemiscorpius lepturus* (*Hemiscorpiidae*) in Iran. *Toxicon*. 2010 Feb-Mar;55(2-3):173-9.
- 25 Mafra AA, Ribeiro ALP, Junqueira L, Martins LP. Protocolos de atenção à saúde: síndrome coronariana aguda. Belo Horizonte: Secretaria Municipal de Saúde; 2012.
- 26 Gueron M, Yaron R. Cardiovascular manifestations of severe scorpion sting: clinico pathological correlation. *Chest*. 1970 Feb;57(2):156-62.
- 27 Teixeira Jr AL, Fontoura BF, Freire-Maia L, Machado CRS, Camargos ERS, Teixeira MM. Evidence for a direct action of *Tityus serrulatus* scorpion venom on the cardiac muscle. *Toxicon*. 2001 May;39(5):703-9.
- 28 Cupo P, Hering SE. Cardiac troponin I realease after severe scorpion envenoming by *Tityus serrulatus*. *Toxicon*. 2002 Jun;40(6):823-30.
- 29 Pardal PPO, Ishikawa EAY, Vieira JLF, Coelho JS, Dórea RCC, Abati PAM, et al. Clinical aspects of envenomation caused by *Tityus obscurus* (Gervais, 1843) in two distinct regions of Pará State, Brazilian Amazon basin: a prospective case series. *J Venom Anim Toxins Incl Trop Dis*. 2014 Feb;20(3):1-7.

Recebido em / Received / Recibido en: 12/12/2013
Aceito em / Accepted / Aceito en: 2/6/2014