

Caso - 1

HIDATIDOSE MESENTÉRICA

Ivanete do Socorro Abraçado AMARAL¹, Jamilson Fernandez da SILVA², Manoel do Carmo SOARES³, Lizomar de Jesus Maués Pereira MOIA¹, José Acúrcio Gomes Cavalleiro de MACÊDO⁴ e Marcelo Akira Kobayashin SAKIYAMA⁵

Homem, 44 anos, procedente do rio Mocoons localizado no município de Chaves-Pará, procurou atendimento no hospital Fundação Santa Casa de Misericórdia do Pará, com dor em região mesogástrica que piorava com o decúbito ventral. Com relação aos hábitos alimentares referia ingestão de carne de caça e contato com cães domésticos. Ao exame físico: bom estado geral, a inspeção do abdome observado abaulamento em região mesogástrica. Ao exame de ultrassonografia presença de imagem cística em mesentério. A tomografia computadorizada de abdome mostra cisto único, parcialmente calcificado medindo 7,2 x 7,0cm de diâmetro e a sorologia para hidatidose realizada através do Instituto Evandro Chagas mostrou positividade confirmando o diagnóstico de hidatidose.

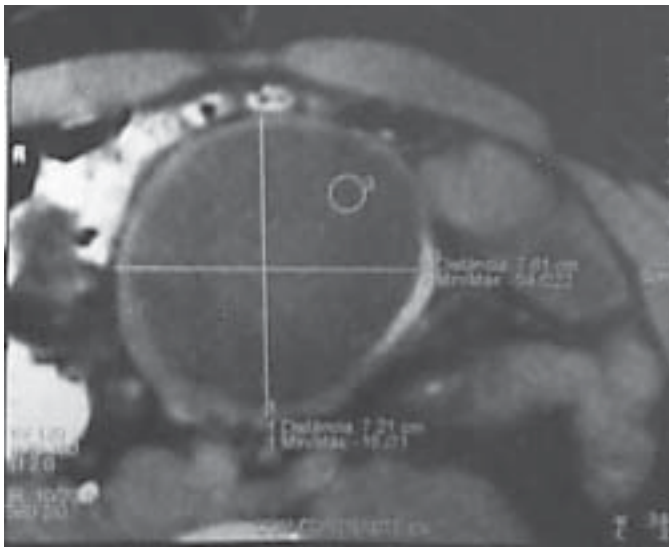


Figura 1

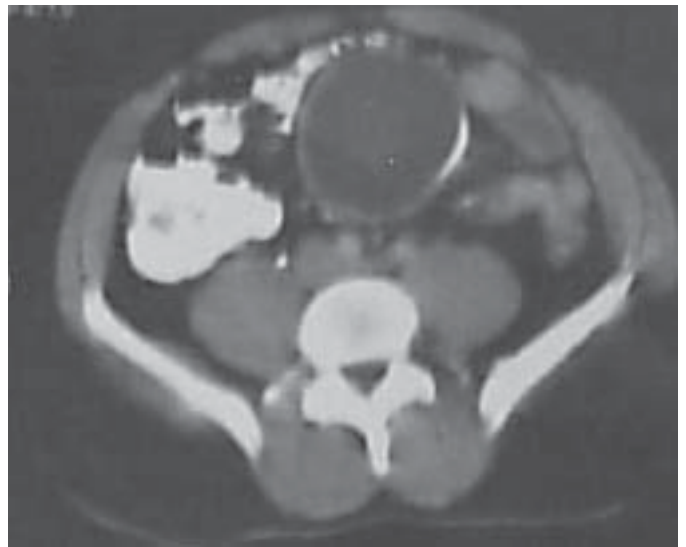


Figura 2

Tomografia computadorizada de abdome.

¹ Médica pesquisadora do Grupo de Fígado do Hospital Santa Casa de Misericórdia do Pará

² Médico do Hospital Santa Casa de Misericórdia do Pará – Serviço de Cirurgia Geral

³ Médico pesquisador Grupo de Fígado do Hospital Santa Casa de Misericórdia do Pará / Instituto Evandro Chagas, SVS/ Ministério da Saúde

⁴ Médico radiologista do Hospital Santa Casa de Misericórdia do Pará

⁵ Médico residente de Radiologia do Hospital Santa Casa de Misericórdia do Pará.

ivaneteabracado@hotmail.com