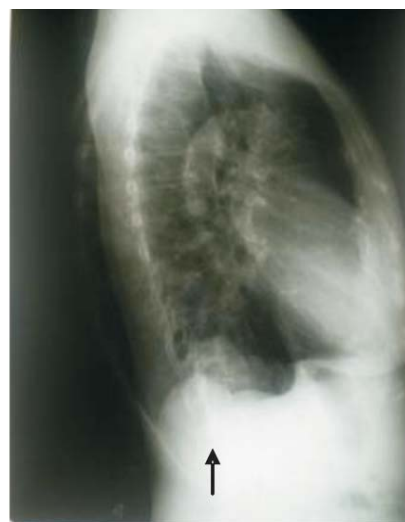
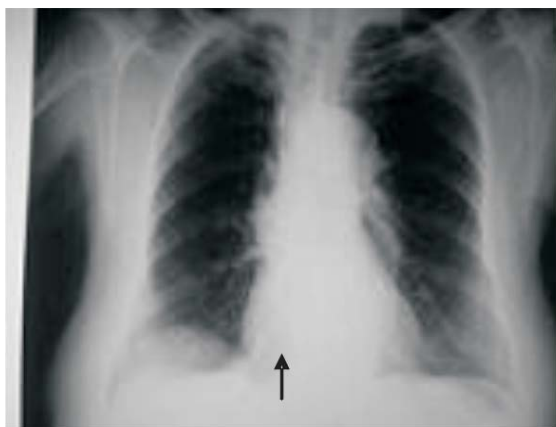


RIM INTRATORÁCICO

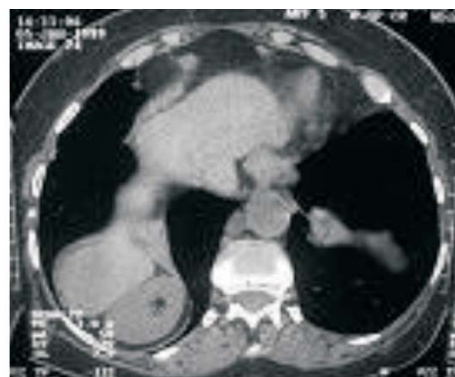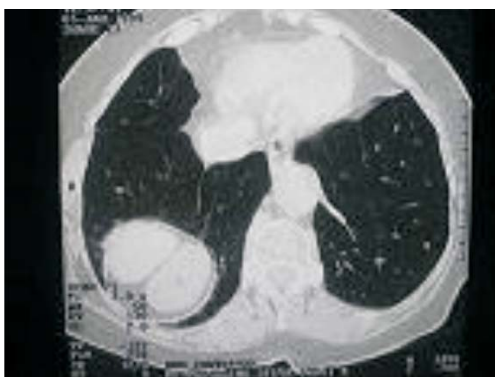Intrathoracic kidney

Lizomar de Jesus Maués Pereira MOIA¹ Ivanete do Socorro Abraçado AMARAL², José Acúrcio Gomes Cavalleiro de MACÊDO³ e Marcelo Akira Kobayashi SAKIYAMA⁴

Sexo feminino, 78 anos, procedente de Belém.



Imagens 1 e 2: Radiografia do tórax em pa e perfil evidenciando opacidade de contornos precisos elevando a hemicúpula direita.



3 e 4: Tomografia computadorizada do tórax evidenciando rim direito intratorácico.

¹ Hospital Santa Casa de Misericórdia do Pará, Universidade do Estado do Pará (UEPA), Universidade Federal do Pará (UFPA).

² Hospital Santa Casa de Misericórdia do Pará, Universidade do Estado do Pará (UEPA)

³ Hospital Santa Casa de Misericórdia do Pará- Médico radiologista e supervisor da Residência de Radiologia

⁴ Médico residente do Serviço de Radiologia do Hospital Santa Casa de Misericórdia do Pará

E-mail para contato: lizmoia@hotmail.com